Aus dem Pathologischen Institut des Krankenhauses Hamburg-Barmbeck
(Vorstand: Prof. Dr. W. Gerlach)

STANFORD UNIVERSITY LIBRARY
OCT 27 1930

Über Rückbildungsvorgänge bei menschlicher Amyloidose

Inaugural-Dissertation

zur Erlangung der Doktorwürde der hohen Medizinischen Fakultät der Universität Basel

vorgelegt von

Paul Métraux
aus Basel

Mit 4 Abbildungen im Text

1929

Sonderabdruck aus Frankfurter Zeitschrift für Pathologie, Bd. 37
Verlag von J. F. Bergmann in München

Von der Medizinischen Fakultät Basel genehmigt auf Antrag von Professor *Rössle*

Über Rückbildungsvorgänge bei menschlicher Amyloidose.

Von

P. Métraux,

Volontärassistent am Institut.

Mit 4 Abbildungen im Text.

Das Problem der amyloiden Ablagerungen ist von jeher ein Gegenstand zahlreicher Untersuchungen gewesen. Seitdem es *Virchow* gelungen war, mittels seiner Jodreaktion die amyloide Substanz färberisch zu präzisieren und ihre Morphologie weitgehend klarzulegen, ist eine Fülle von Arbeiten über Art und Ort, Genese, Chemie und Resorption des Amyloids erschienen, die unsere Kenntnisse in mannigfacher Weise bereichert haben.

Die Frage nach dem Schicksal der amyloiden Ablagerungen ist immer wieder aufgegriffen worden, und in der Tat bietet sie auch ein hervorragendes theoretisches und praktisches Interesse. Vor allem gestützt auf Sektionserfahrungen, aber auch im Hinblick auf das absolut refraktäre Verhalten der amyloiden Substanz fast allen Lösungsmitteln gegenüber war *Virchow* zu der Anschauung gelangt, das Amyloid bleibe als „Caput mortuum" im Gewebe liegen und führe allmählich zum Tode. Diese Lehre fand jedoch bald Gegner, auf Grund klinischer, pathologisch-anatomischer und experimenteller Erfahrungen wurde das Problem einer erneuten Bearbeitung unterzogen.

Zunächst versuchte man, mit Hilfe des Tierversuchs die Frage zu klären. *Litten* implantierte 1887 Versuchstieren kleine Stücke amyloid-entarteter Organe in die freie Bauchhöhle. Der tierische Organismus beantwortete die Einführung dieser Fremdkörper durch ein typisches, an Riesenzellen reiches Granulom; das Amyloid wurde völlig durchwachsen, verlor nach und nach die charakteristischen Farbreaktionen und verschwand schliesslich völlig; kleine amyloide Schollen wurden durch Phagozytose von den Riesenzellen aufgenommen. Gestützt auf diese Versuchsergebnisse vermutete *Litten* auch beim menschlichen Amyloid ähnliche Rückbildungsvorgänge, zum mindesten für die frühen Stadien. Dieser Schlussfolgerung trat *Virchow* damals entgegen, allerdings nicht ohne die Möglichkeit zuzugeben, das Amyloid könne vielleicht doch in einzelnen Fällen in eine Flüssigkeit umgewandelt und dann so resorbiert werden. Andere Autoren, wie z. B. *Klebs*, schlossen sich eher dem Standpunkte *Littens* an.

Wichmann griff 1893 die Frage wieder auf. Bei beginnender Amyloidose hält er, vorausgesetzt, dass die Grundkrankheit zur Ausheilung gelangt, eine Resorption durchaus für möglich; sie geschehe wahrscheinlich durch gesteigerte

Proliferationstätigkeit der zelligen Elemente. Er erwähnt, allerdings ziemlich zurückhaltend, klinische Fälle von Lues und Osteomyelitis mit sicherem Amyloid, bei denen nach Eintreten der Heilung auch die Amyloidsymptome verschwunden seien. Die Hauptstütze seiner Theorie bildete ein von *Rählmann* publizierter, lehrreicher Fall, der die Beweiskraft eines Experimentes hat. *Rählmann* exzidierte aus einem Amyloidtumor der Bindehaut kleine, keilförmige Partien und konnte dann beobachten, wie sich der nicht unbeträchtliche Rest der Geschwulst ohne weitere Therapie zurückbildete. Ein ähnlicher Fall wurde von *Krückmann* beschrieben. Die histologischen Vorgänge sind beim Schwund dieser Amyloidtumoren genau dieselben, wie sie *Litten* bei seinen Tierversuchen gefunden hatte: Bildung eines Fremdkörpergranuloms mit Amyloid phagozytierenden Riesenzellen, stufenweise Abnahme der spezifischen Färbbarkeit.

Zu ähnlichen Resultaten kamen auch *Ljubimow* (1899) und *Stephanowitsch* (1902), die das Thema Amyloid als Fremdkörper in weiteren Modifikationen abwandelten, indem sie Versuchstieren kleine Amyloidstückchen in Zelloidinröhren subkutan implantierten. Der Erfolg war derselbe, wie in den Versuchen *Littens:* ein riesenzellreiches Granulationsgewebe durchwächst und resorbiert den Fremdkörper.

Die bisher erwähnten experimentellen Arbeiten und die Fälle von *Rählmann* und *Krückmann* haben das Eine gemeinsam: das Amyloid spielt bei ihnen die Rolle eines Fremdkörpers oder eines streng lokalen Prozesses. Der Allgemeinstoffwechsel ist dabei wohl kaum wesentlich gestört, zum mindesten sicher nicht in dem hohen Maße, wie bei der generalisierten Amyloidose. Diese Arbeiten lassen sich deshalb nur sehr bedingt als Beweise für die Rückbildung des Amyloids schlechthin anführen.

Einen wesentlichen Fortschritt in der Erforschung des Resorptionsproblems brachten die Arbeiten, in denen beim Tiere experimentell eine allgemeine Amyloidose erzeugt und dann nach Ausschaltung der amyloidogenen Noxe das weitere Schicksal der Ablagerungen verfolgt wird. Diese Versuchsanordnung kommt zweifellos den Verhältnissen beim kranken Menschen sehr nahe.

Stephanowitsch erzeugte bei Hühnern und Kaninchen mit Hilfe von Aureuskulturen Amyloid; er unterbrach die Reihe der Einspritzungen, wenn er sich vom Vorhandensein des Amyloids überzeugt hatte. Er konnte mit dieser Versuchsanordnung einen wesentlichen Schwund der amyloiden Substanz beobachten. Lokale, entzündliche Reize begünstigten die Rückbildung des Amyloids; er schnitt z. B. bei amyloidkranken Tieren kleine Leberstückchen heraus, oder er setzte Brandwunden in der Leber; diese Eingriffe beschleunigten die Resorption des Amyloids wesentlich.

Dantschakow studierte an paarigen Organen (Speicheldrüsen von Kaninchen) das Schicksal des Amyloids, das sie mit der gleichen Methode wie *Stephanowitsch* erzeugt hatte. Dem Einwande, dass eine solche chronische Infektion sich in den Organismus einnistete und nur schwer wieder völlig zu beseitigen sei, hoffte sie durch eine sorgfältige Wundtoilette und durch Exzision von Abszessen begegnen zu können. Die Resultate waren nicht sehr günstig; geringfügige Ablagerungen konnten wieder verschwinden, dagegen wiesen die massigen Amyloiddepots nur wenig Veränderungen auf: Abblassen der Farbreaktion, Infiltrate, Phagozytosen. Aus der einen der beiden Drüsen hatte sie stets zu Kontrollzwecken Material entnommen, um sich vom Vorhandensein des Amyloids zu überzeugen.

Die weitere Förderung der Frage hing hier, wie so oft, zunächst von der Verbesserung der experimentellen Technik ab. Wenn die *Kuczynskischen* Resultate von den Nachuntersuchern auch nicht in vollem Umfange bestätigt werden konnten, so gibt uns seine Methodik doch zweifellos ein Mittel in die Hand, mit dem es gelingt, bei einem grossen Prozentsatz der Versuchstiere Amyloid zu erzeugen. Nach den Arbeiten *Kuczynskis* kann die Rückbildbarkeit des Amyloids für die Bedingungen des Tierversuchs als bewiesen gelten. Nach seinen Angaben sind bei der Resorption nicht nur allgemein-humorale Faktoren (Sinken des Spiegels an „abbaubedürftigem" Eiweiss im Plasma), sondern auch örtliche, zelluläre Kräfte am Werke. Entsprechend dem Entstehungsmodus des Amyloids (das „primäre" Amyloid wird in Lymphknoten und Milz, das sekundäre, „allgemeine" in der Leber, etwas später auch in Niere und Nebenniere abgelagert) geht auch die Resorption vor sich: am frühesten in Lymphknoten und Milz, mit Hilfe von Zellen vom lymphozytär-plasmazellulären Typ, etwas später auch in der Leber, mittels endothelial-adventitieller Zellen, während das Amyloid in Nieren und Nebennieren noch lange unverändert liegen bleiben kann.

Zu ähnlichen Resultaten kommt auch *Morgenstern*. Er bearbeitete ebenfalls mit der *Kuczynskischen* Methodik, allerdings mit einer von *Lubarsch* postulierten Modifikation: er wies vor dem Abbruch der Nutroseinjektionen das tatsächliche Vorhandensein und den Grad der amyloiden Ablagerungen durch Biopsie nach. Die frühesten Veränderungen fand er in Leber und Milz; in der Leber synzytiale Zellmassen und Polyblastenhaufen, später eigentliche, riesenzellhaltige Granulome, die das Amyloid durchwachsen und aufteilen. Ältere Ablagerungen werden bindegewebig organisiert (vom dritten Monat an). Auch in der Milz wird das Amyloid durch einwachsende Zellstränge, Kapillaren und Polyblasten, aufgespalten; nach vier Monaten finden sich in der im übrigen völlig normalen Milz nur noch in den Peripherien der Follikel kleine Reste von Amyloid. Ähnliche Prozesse konnten in Nieren und Nebennieren nachgewiesen werden. Das Ergebnis ist also in Milz, Niere und Nebenniere restitutio ad integrum, in der Leber bei massigen Ablagerungen bindegewebige Organisation.

Der Beweis für die Rückbildung des tierischen Amyloids ist also erbracht. Was für Erfahrungen liegen nun aber beim Menschen vor? Für möglich gehalten wurde die Resorption des Amyloids ja schon lange, so z. B. von *Lubarsch* schon im Jahre 1895. Haben wir aber wirklich vollgültige Beweise dafür? *Davidsohn* hatte wohl nicht so unrecht, wenn er im Jahre 1908 die uneingeschränkte Übertragung der Resultate von Tierversuchen auf den Menschen ablehnt und positive Sektionserfahrungen fordert.

Klinische Erfahrungen in dieser Richtung liegen ja eigentlich schon lange vor (*v. Wichmann*). Leider ist aber die sichere klinische Diagnose, besonders in den frühen Stadien, mit Schwierigkeiten verbunden; die *Bennholdsche* biologische Kongorotprobe scheint hier einen wertvollen Fortschritt zu bedeuten. Vielleicht gestattet uns diese Methode auch, den Verlauf der Amyloidkrankheit (Fortschritt, Stillstand, Rückgang?) zu verfolgen (s. z. B. *Strasser*).

Mit Hilfe einer neuen Methodik, die freilich etwas gewagt erscheint, versuchte *Waldenström* sich ein Urteil über die Frage zu bilden. Mit einer eigens konstruierten Punktionsnadel nahm er an amyloidverdächtigen Patienten wiederholte Punktionen von Leber und Milz vor; er konnte so in einer Anzahl

von Fällen den Schwund der amyloiden Ablagerungen beobachten. Über die histologischen Befunde teilt er in seiner ersten Arbeit noch nichts mit.

Eigentliche Sektionserfahrungen liegen meines Wissens bis jetzt aber noch nicht vor. Die Gründe dafür sind ja auch naheliegend. Einmal sind die Vorbedingungen für das Schwinden des Amyloids wohl nur in seltenen klinischen Fällen gegeben; die meist doch recht schwere Grundkrankheit muss ausheilen, der Allgemeinzustand muss sich ganz beträchtlich heben, vor allem muss die Quelle des für die Amyloidbildung verantwortlichen Eiweisszerfalls ausgeschaltet werden, der Spiegel an „abbaubedürftigem" Eiweiss im Plasma muss ganz erheblich sinken, weit unter die Sättigungsgrenze, damit sich das Konzentrationsgefälle (jetzt in der Richtung vom Gewebe ins Blut) voll auswirken kann. Die Summe dieser Bedingungen ist wohl nicht allzuhäufig erfüllt.

Zweitens ist in Betracht zu ziehen, dass das ganze Amyloidproblem überhaupt ein vorwiegend „humorales", d. h. physikalisch-chemisches Problem ist. Wenn das Amyloid nach den modernen Anschauungen (*S. Leupold, Kuczynski* u. a.) die Gelform eines den Globulinen nahestehenden Proteins ist (der ganze Streit um die Resorption des Amyloids gipfelt ja in der Frage, ob diese kolloidale Ausfällung reversibel ist oder nicht), so könnte man sich sehr gut vorstellen, dass sich dieses Gel wieder in ein Sol verwandelt und ins Blut zurückkehrt, ohne dass wir diesen Vorgang irgendwie morphologisch erfassen können. Die Sektion kann nur unter zwei Bedingungen die Resorption des Amyloids beweisen: Einmal, wenn wir histologisch *zelluläre* Vorgänge am abgelagerten Amyloid finden, die eindeutig für eine Resorption sprechen, und zweitens, wenn klinisch grosse Mengen von Amyloid mit Sicherheit festgestellt waren und die Sektion davon nur noch Überreste findet.

In unserm Institut kam nun kürzlich ein Fall zur Sektion, der in Hinsicht auf diesen ganzen Fragenkomplex von allgemeinerem Interesse sein dürfte. Es handelt sich um eine an schwerer, chronischer Osteomyelitis und hochgradiger Amyloidose leidende kleine, 13jährige Patientin, die von ihrem langjährigen Leiden geheilt war, dann aber infolge eines Unfalls einem rasch tödlich verlaufenden Rezidiv erlag.

Auszug aus der Krankengeschichte.

Familienanamnese belanglos. Persönliche Anamnese: Im Juli 1920 Diphtherie und Masern.

Januar 1922: Akute Erkrankung an einer Osteomyelitis der linken oberen Femurdiaphyse. Mehrere Abszesse werden eröffnet, es bleiben Fisteln zurück.

März 1922: Ohraufmeisselung wegen Otitis media.

Juni 1923: Fraktur des distalen l. Femurendes. Die bis jetzt beständig anhaltende Eiterung aus mehreren Fisteln hat zu einem starken Verfall geführt. Der nekrotische linke Femurkopf und ein Teil des Schaftes werden operativ entfernt. Daraufhin besserer Allgemeinzustand, aber ohne dass sich die Fisteln völlig schliessen.

August 1923: Infraktion des distalen l. Femurendes.

September 1923: Neuer Osteomyelitisherd in der rechten Darmbeinschaufel. Auch hier bilden sich aus eröffneten Abszessen Fisteln.

Oktober/November 1923: Besserer Allgemeinzustand. Die Fisteln sezernieren nur wenig.

Dezember 1923/Januar 1924: Ein neuer Herd in der linken oberen Femurdiaphyse führt zu einer lebensbedrohlichen Verschlimmerung.

März 1924: Mäßige Sekretion aus den Fisteln. Die Leber ist stumpfrandig und hart und überragt den Rippenbogen um einen Querfinger. Kein Albumen. Die Kongorotprobe ergibt nach einer Stunde restloses Verschwinden des Farbstoffes aus dem Blut, spricht also für *Amyloid*.

Juni/Juli 1924: Erneute Abszessinzisionen. Die alten Fisteln sezernieren immer noch.

Oktober 1924: Die Fisteln haben sich alle geschlossen, mit Ausnahme einer einzigen.

Januar 1925: Entlassung aus dem Krankenhaus Barmbeck in das hamburgische Seehospital in Sahlenburg bei Cuxhaven. Zunächst glänzende Fortschritte.

März 1925: Wiederaufflackern des Prozesses, neue Abszesse und Fisteln.

Juli 1925: Dauernde Eitersekretion. Die Leber überragt den Rippenbogen um zwei Querfinger. Albumen +.

Oktober 1925: Die Fisteln fliessen beständig. Zunahme der Leberschwellung. Die Milz überragt den Rippenbogen um drei Querfinger. Albumen $1‰$. Eine kardiale Stauung kommt zur Erklärung der Vergrösserung von Leber und Milz nicht in Betracht.

November 1925: Sehr schlechtes Allgemeinbefinden. Dauernd hohes Fieber. Die Leber überragt den Rippenbogen um Handbreite, die Milz um drei Querfinger.

Januar 1926: Endgültige Wendung zum Bessern. Geringe Fistelsekretion. Albumen $4‰$.

März 1926: Die Leber steht noch drei Querfinger unterhalb des Rippenbogens. Albumen $3‰$. Kongorotprobe +.

Juni/September 1926: Ständige Besserung, kein Eiweiss mehr.

Januar 1927: Alle Fisteln sind geschlossen. Leber und Milz stehen in normalen Grenzen. Kongorotprobe immer noch +.

Oktober 1927: Urin dauernd frei. Das Kind wird *geheilt nach Hause entlassen. Glänzender Allgemeinzustand. Kongorotprobe* —. Das Kind besucht die Schule.

15. Januar 1928: Das Kind fällt beim Turnen auf die linke Hüfte. Heftige Schmerzen, fieberhafte Erkrankung.

22. Januar: Aufnahme ins Krankenhaus Barmbeck. Diagnose: Rezidiv der Osteomyelitis des l. Femur.

26. Januar: Ein Abszess in der linken Leistengegend wird eröffnet.

2. Februar: Schmerzen auf der linken Brustseite. Metastatische Pleuritis?

5. Februar 1928: Exitus letalis.

Während der ganzen Krankheitsdauer (von 1922—1928) wurden nie Zeichen kardialer Stauung, nie abnorme Schwankungen des Blutdrucks, nie ein erwähnenswertes Urinsediment beobachtet.

Zusammenfassung.

Schwere, chronische Osteomyelitis des l. Femur und des r. Darmbeins, die sich unter beständiger Eiterung und zahlreichen Schwankungen des Verlaufs über vier Jahre hinzieht. Zwei Jahre nach Krankheitsbeginn treten die ersten Anzeichen von Amyloid auf; dieses entwickelt sich nach und nach bis zu einem hohen Grade. Im fünften Jahre allgemeine Besserung, auch die Amyloid-

symptome verschwinden langsam. Anfangs des sechsten Krankheitsjahres spricht, bei gutem Allgemeinzustand, nur noch die positive Kongorotprobe für Amyloid, doch auch diese wird im Lauf des Jahres negativ. Das Kind wird geheilt entlassen. Anfangs des siebenten Jahres nach Krankheitsbeginn, nach einem Jahre völliger Gesundheit, rascher Tod an den Folgen eines traumatisch bedingten Rezidivs der Osteomyelitis.

Auszug aus dem Sektionsprotokoll (Nr. 142/1928).

Leiche eines grazilen und ziemlich mageren Kindes von blasser Haut- und Schleimhautfarbe. Lange, tief eingezogene Narben über dem r. und l. Trochanter major femoris, mehrere kleinere am l. Oberschenkel und Knie. Frische, eiternde Inzisionswunde in der l. Leistenbeuge. Geringe wassersüchtige Anschwellung des l. Beines. Kleines Dekubitalgeschwür über dem Kreuzbein. Maße und Gewichte s. u.

Das Herz ist kräftig kontrahiert und entspricht, der Grösse nach, der Leichenfaust. Hersmuskel stark getrübt. Aus dem Herzblut lassen sich hämolytische Staphylo- und Streptokokken züchten.

Lungen: Mäßige Hypostase. Im l. Oberlappen erbsgrosser, subpleuraler Abszess mit Nekrose der bedeckenden Pleura. Linksseitige fibrinös-eitrige Pleuritis mit 200 ccm Eiter.

Gehirn und Halsorgane o. B.

Die Leber überragt den Rippenbogen um einen Querfinger, das Organ ist gross, derb und schwer, der vordere Rand ist etwas abgestumpft. Die Kapsel ist zart und glatt. Trübe, gelbrote, etwas glasige Schnittfläche mit verwaschener Zeichnung.

Gallenblase, Magen, Darm, Pankreas o. B.

Milz derb, schwer und ziemlich gross. Ziemlich homogene, lebhaft rote Schnittfläche, von der sich etwas Pulpa abstreifen lässt. Die Follikel sind als verschwommene, grauweisse, zum Teil deutlich glasige Punkte erkennbar.

Nebennieren ziemlich klein, lipoidarm, derb.

Die Nieren sind derb, schwer und auffallend gross. Die Kapsel lässt sich leicht abziehen. Die gelbliche Nierenoberfläche weist dichtstehende, flache, rotviolett gefärbte Einziehungen auf und erscheint dadurch flachhöckerig. Zahlreiche, stark blutgefüllte Venensterne machen das Bild noch bunter. Die Schnittfläche ist blutarm; die Rinde ist ziemlich breit, etwas glasig und fast rein gelb mit zahlreichen roten Streifchen, die von den Mulden der Oberfläche gegen das Mark hinziehen. Das Mark ist gelbrot, stellenweise auch etwas bräunlich gefärbt.

Harnblase und Genitale o. B.

Eitrige Thrombophlebitis und Periphlebitis der l. Vena iliaca, eitrige Infiltration des angrenzenden Gewebes bis gegen das Hüftgelenk hin. Eitererfüllte Höhle im l. Femurhals. Zeichen schwerer abgelaufener Osteomyelitis des l. Femur.

Maße und Gewichte.

Vergleichsweise sind rechts die von *Vierordt*, Daten und Tabellen für Mediziner, angegebenen Durchschnittszahlen angeführt (für 13jährige Mädchen).

		Vergleichszahlen
Gesamtlänge	136 cm	139—146 cm
Gesamtgewicht	25,3 kg	32—39 kg
Gehirn	1380 g	1255 g
Herz	137 g	142,5 g
Leber	1130 g	940 g
Beide Nieren	366 g	190 g
Milz	207 g	67,5 g(?)

Zusammenfassung.

Traumatisches Rezidiv einer alten Osteomyelitis des l. Femur. Abszess der umgebenden Weichteile. Eitrige Thrombophlebitis der l. Vena iliaca, davon ausgehend Lungenabszesse und Empyem links. Amyloidose von Leber, Milz und Nebennieren, beginnende amyloide Schrumpfung der Nieren.

Die berechtigte Annahme der Kliniker, dass das Amyloid in diesem Fall zur Ausheilung gelangt sei, konnte also durch die Sektion nicht bestätigt werden. Immerhin liess sich nach den klinischen Beobachtungen sicher sagen, dass das Amyloid, zum mindesten in Leber und Milz, sehr stark abgenommen haben musste; wenn eine Leber, die (bei einem Kinde!) handbreit unterhalb des Rippenbogens stand, hart und stumpfrandig war, ohne dass eine andere Ursache für eine Lebervergrösserung in Betracht kam, sich soweit zurückbildet, dass sie wieder unter dem Rippenbogen verschwindet, so muss man doch einen bedeutenden Schwund der amyloiden Substanz annehmen. Eine Klärung dieser Frage konnte man von der histologischen Untersuchung erwarten, die mikroskopischen Befunde sind denn auch recht interessant.

Histologische Befunde.

Die *Leber* enthält mäßige Mengen amyloider Substanz, die sich mit Gentianaviolett deutlich, wenn auch etwas ungleichmäßig metachromatisch färben. Die Kongorotfärbung ergibt klare Bilder. Das Amyloid ist in Form von schmalen, oft verzweigten Streifen, manchmal auch in kleinen Inseln angeordnet, im ganzen in einer sehr unregelmäßigen Weise; es findet sich vorwiegend in den intermediären, weniger in den peripheren und zentralen Läppchenbezirken. Manchenorts entspricht es ganz dem typischen Bilde des Leberamyloids: Ablagerung plumper Balken und Schollen zwischen den Kapillaren und den oft sehr atrophischen Leberzellen. Die meisten Amyloidstreifen und -inseln fallen aber schon bei schwacher Vergrösserung dadurch auf, dass sie, oft in ausgesprochen herdförmiger Weise, stark zellulär infiltriert sind. Solche Infiltratherde sind in Abb. 1 deutlich erkennbar. Die amyloidfreien Leberpartien sind dagegen nirgends besonders zellreich. Die amyloide Substanz färbt sich in den infiltrierten Partien erheblich schwächer metachromatisch, sie hat auch einen ganz anderen Charakter als in den nicht infiltrierten: sie ist fein aufgeteilt, sie bildet ein zartes Netz mit einzelnen gröberen Schollen, manchmal ist sie auch feinkörnig; an anderen Stellen wieder finden sich geräumige Lakunen, in denen atrophische Leberzellen und Infiltratzellen liegen. Diese sind zum grossen Teil kleine Rundzellen, daneben auch polynukleäre Leukozyten. In Abb. 2 (infiltrierter Amyloidherd bei starker Vergrösserung) lässt sich der Charakter der Zellen einigermaßen erkennen. Plasmazellen sind nicht nachweisbar. Bei Färbung nach *van Gieson* treten im Bereich der Zellansammlungen feine, rote Fasern hervor, besonders schöne Bilder gibt die *Bielschowsky* färbung: die Amyloidherde sind von einem dichten Fibrillennetz durchsponnen. Bei der Elastikafärbung treten nur ganz vereinzelte, feine Fäserchen in den Amyloidherden hervor. Riesenzellen fanden sich nirgends; dagegen fallen die Leberzellen in den Randpartien der Amyloidherde durch ihre Grösse auf; sie enthalten chromatinreiche, grosse Kerne, manchmal zwei oder drei in einer Zelle, ihr Protoplasma färbt sich heller als das der übrigen Leberzellen.

Von Interesse ist auch das Verhalten der *Kupfferschen* Sternzellen. In den Leberpartien, die frei von Amyloid sind, enthalten sie Fettröpfchen, die bei der Sudanfärbung um so mehr hervorleuchten als das ganze übrige Lebergewebe völlig

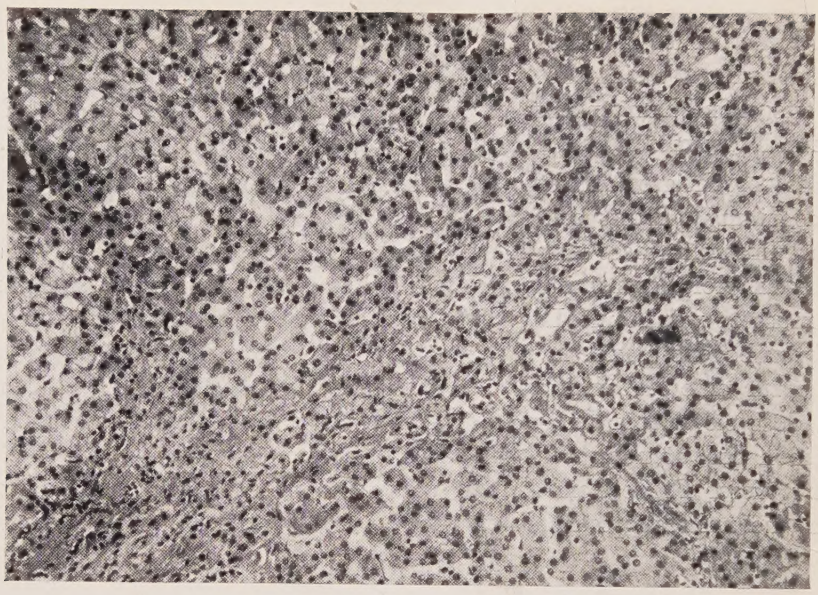

Abb. 1.

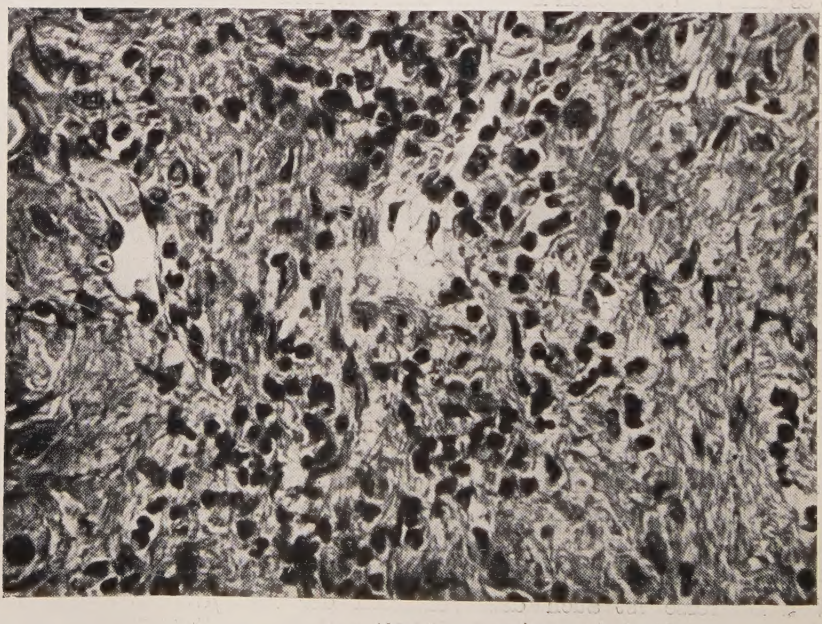

Abb. 2.

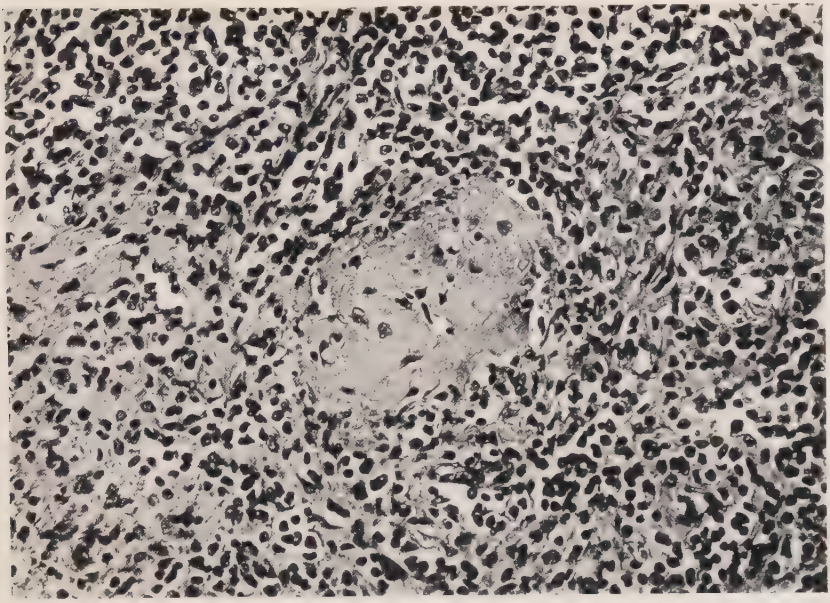

Abb. 3.

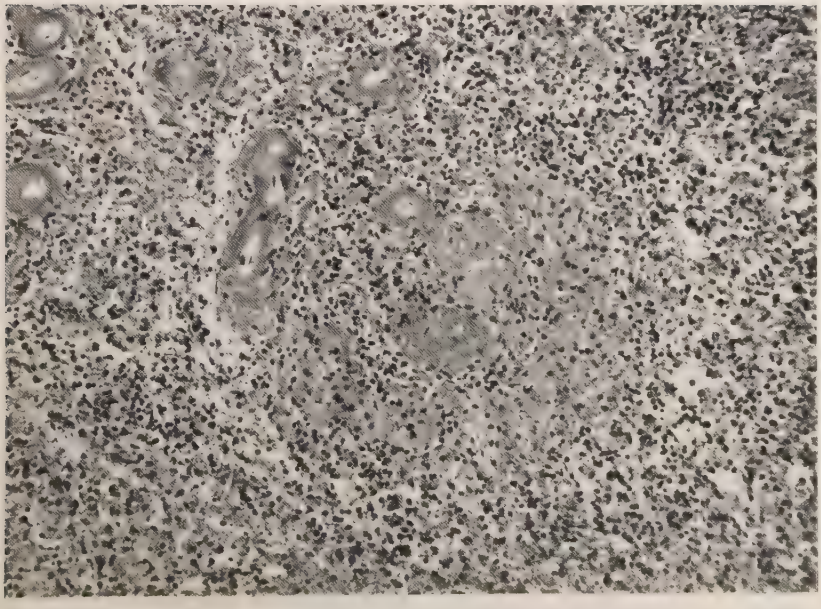

Abb. 4.

frei von Fett ist, mit Ausnahme der amyloiden Substanz, die einen zarten, gelben Farbton angenommen hat. Auch zwischen dem Endothel und der amyloid entarteten Media kleiner Arterien finden sich stellenweise geringe Lipoidablagerungen. Wesentlich anders ist dagegen das Verhalten der Sternzellen in den amyloiden Partien selber: sie enthalten nur Spuren von Fett, einzelne teilen sich mitotisch; einige enthalten auch in ihrem Protoplasmaleib kleine, deutlich wenn schon schwach färbbare amyloide Schollen.

Von den amyloiden Partien abgesehen, ist das Bild des Lebergewebes ein völlig normales. Insbesondere findet sich bei der *Bielschowsky*färbung nicht die Vermehrung der Gitterfasern um die Zentralvene, wie sie für chronische Stauungszustände charakteristisch ist.

Kurz zusammengefasst ist der Befund in der Leber also folgender: Neben völlig unverändertem Amyloid vom gewöhnlichen Typus enthält sie Herde, die von einem zarten Granulationsgewebe durchwachsen sind und in denendas Amyloid fein aufgeteilt ist, ja stellenweise geradezu feinkörnig „zerfällt". Phagozytose von Amyloid in *Kupfferschen* Sternzellen, einzelne Mitosen derselben. Abnahme der spezifischen Färbbarkeit des Amyloids in den Granulomherden. Isolierte Verfettung der *Kupfferschen* Sternzellen in den amyloidfreien Gebieten.

Diese Befunde können wohl kaum anders gedeutet werden als im Sinne von Resorptionsvorgängen. Sie stimmen auch weitgehend mit den Ergebnissen der Tierversuche überein. *Kuczynski* beobachtete, dass adventitielle und endotheliale Zellen, letztere durch Phagozytose, an der Resorption beteiligt waren, und *Morgenstern* beschreibt Granulome und bindegewebige Organisation der Amyloidherde. Riesenzellen fehlen allerdings in unserm Falle, aber die Übereinstimmung ist auch so eine weitgehende. Ein interessantes histologisches Detail in unserem Falle ist die scharfe Sonderung der *Kupfferschen* Sternzellen in zwei Gruppen mit besonderer Funktion: hier fetthaltige, dort Amyloid phagozytierende Zellen.

Auch die *Milz* bietet ein eigenartiges Bild. Sie enthält weniger Amyloid, als sich nach dem makroskopischen Befund erwarten liess, vor allem ist die Pulpa fast völlig frei davon. In den Follikeln ist das Amyloid in folgender Weise angeordnet: Im Zentrum liegt meist ein plumper, scharf begrenzter, nur mäßig färbbarer Klumpen, während die Follikelperipherien ein fein verschlungenes Netz zarter amyloider Bälkchen und Streifchen enthalten. Dieses Verhalten kommt in Abb. 3 gut zum Ausdruck. In den Maschen dieses amyloiden Netzwerkes liegen Ansammlungen rundlicher und spindeliger Zellen; sie sind wohl zum grössten Teil als gewucherte Retikulumzellen aufzufassen, zum Teil sind es auch (nach der typischen Kernstruktur) Lymphozyten, vereinzelt finden sich auch polynukleäre Leukozyten. Diese Zellansammlungen sind oft eigentümlich herdförmig, sie durchziehen manchmal in breiten Strassen die amyloide Substanz der Follikel; Abb. 4 ist ein typisches Beispiel dafür. Im Bereiche dieser Zellherde ist das Amyloid fein aufgeteilt, während in den zellarmen Partien nur grobe Klumpen und Balken liegen. Die *Bielschowsky*färbung zeigt, dass diese Infiltratherde von feinen Fasernetzen durchsponnen sind, einzelne dieser Fasern färben sich nach *van Gieson* rot. Ganz vereinzelt enthalten diese Zellherde auch Riesenzellen von verschiedenartigem Aussehen. Die Zahl der Plasmazellen in den Methylgrün-Pyronin-Präparaten ist nicht besonders gross,

wesentlich geringer als in Vergleichspräparaten (z. B. von Milzen bei chronischer Sepsis). Die vorhandenen Plasmazellen stehen in keinen deutlichen Beziehungen zu den Vorgängen in den amyloiden Follikeln. — Die Milzpulpa ist mäßig zellreich und enthält vereinzelte Phagozytosen.

Diese Befunde weichen allerdings ziemlich stark ab von den Resultaten Kuczynskis, der eine starke Beteiligung der Plasmazellen am Resorptionsprozess gefunden hat, eine „lymphozytär-plasmazelluläre" Reaktion. In unserm Fall treten sowohl die Lymphozyten als auch besonders die Plasmazellen im histologischen Bilde zurück. Dagegen entspricht dieses in weitgehendem Maße den Beschreibungen und Abbildungen *Morgensterns*. Er konnte verfolgen, wie sich zuerst schmale Stränge, dann breite Herde von Polyblasten und Kapillaren in die amyloiden Massen hineinschoben, dieselben aufteilten und schliesslich zum Verschwinden brachten. Wenn der Charakter der Infiltratzellen in unserm Falle auch ein etwas anderer ist, so scheint der Vorgang im Prinzip doch derselbe zu sein: Durchwachsung und immer feinere Aufteilung des Amyloids zuerst durch schmale Zellstränge und schliesslich durch grössere Infiltrate. Offenbar setzt dieser Rückbildungsvorgang in den peripheren Partien der Follikel früher ein als in den zentralen; in unseren Präparaten fanden wir fast in allen Follikelzentren grobe Amyloidklumpen, während die Peripherien die eben beschriebenen Durchwucherungs- und Aufteilungsbilder zeigten.

Sind so die Bilder von Milz und Leber einigermaßen leicht zu deuten, so liegen die Verhältnisse bei der *Niere* sehr viel komplizierter.

Die Nierenrinde ist im ganzen etwas verschmälert; den muldenförmigen Einziehungen der Oberfläche und den roten Streifen im Rindengewebe entsprechen mikroskopisch keilförmige Herde hochgradiger Gewebsschrumpfung und starker zellulärer Infiltration. Es finden sich alle Übergänge von ziemlich gut erhaltenen bis zu völlig hyalinisierten Glomerulis: Relativ gut erhaltene mit feinem, bandförmigen oder grobem, klumpigem Amyloid in einzelnen Schlingen, dann Glomeruli mit breiten, bindegewebigen Kapseln und einzelnen amyloiden Klumpen in ihrem hyalinisierten Gewebe, schliesslich ziemlich viele ganz homogen hyaline Kugeln ohne jegliche Amyloidreaktion. Die Kanälchen, die in diesen Schrumpfungsgebieten nur in geringer Anzahl vorhanden sind, sind zum grossen Teil stark erweitert; fast alle enthalten homogene Zylinder, denen hier und da einzelne abgeschilferte Epithelien anliegen. Das Zwischengewebe ist ziemlich reich an Kapillaren; dazwischen liegen Rundzellen und polynukleäre Leukozyten in grosser Zahl.

Auch in den nicht geschrumpften Partien der Rinde sind die Glomeruli von Amyloideinlagerungen nicht verschont; diese sind allerdings hier nicht sehr hochgradig: einzelne Schlingen enthalten Bänder oder Klumpen von spezifischer Färbbarkeit. Im Kapselraum ist oft eine homogene Eiweissmasse enthalten, die Epithelien der *Bowmanschen* Kapsel erscheinen manchmal etwas vermehrt. In der Nähe der Glomeruli finden sich geringe interstitielle Infiltrate. Die Epithelien der Hauptstücke sind sehr stark geschwollen, vakuolig und hyalintropfig entartet und vielfach ins Lumen abgestossen. Fast alle Schaltstücke enthalten Zylinder, das Epithel ist oft abgeschilfert oder enthält tropfiges Hyalin.

Im Nierenmarke, dessen Tubuli weit auseinander gerückt sind und fast ausnahmslos Zylinder enthalten, ist ziemlich viel Amyloid abgelagert, um Kanälchen,

um Kapillaren herum, auch in der Media kleiner Arterien. Im Marke finden sich nur vereinzelte, kleine Infiltrationsherde, deren Zellen manchmal in lakunenartigen Hohlräumen des Amyloids drinliegen.

Fett ist in der ganzen Niere nur wenig enthalten: in den Epithelien der Schaltstücke, in geringen Masse auch in den Hauptstücken, ferner in der amyloiden Substanz.

Von Resorptionserscheinungen können wir also bei der Niere kaum reden. Interessant ist in diesem Zusammenhang übrigens die Angabe, von *Kuczynski*, dass die Resorption des Amyloids in Nebenniere und Niere erst in einem späteren Zeitpunkt beginnt als in Lymphknoten, Milz und Leber.

Das vorliegende histologische Bild ist das einer beginnenden amyloiden Schrumpfung, in typischer Weise kombiniert mit schweren nephrotischen Vorgängen, die z. T. wohl mit dem schweren Krankheitszustande in den letzten Lebenstagen zusammenhängen. Wie sind aber die streifenförmigen Schrumpfungsherde der Rinde zu deuten? Der Keilform nach müsste man an Gefässveränderungen denken. Eine Arteriosklerose ist in diesem Falle sowohl dem Alter nach als auch mikroskopisch auszuschliessen. Sollten möglicherweise amyloide Gefässveränderungen in Betracht kommen? Die Frage muss offen bleiben.

Endlich noch die Befunde in Nebenniere, Herz und Darm, in der *Nebenniere* ist in der Zona fasciculata eine geringe Menge Amyloid in typischer Menge abgelagert; im *Darm* und im *Herzen* finden sich ganz vereinzelt in der Media kleiner Arterien Spuren von Amyloid.

Die histologische Untersuchung hat also an Leber und Milz sichere Rückbildungserscheinungen ergeben, in der Leber im Sinne von resorptiven Granulomen; in der Milz fanden sich Wucherungen der Retikulumzellen, Infiltrate von Lympho- und Leukozyten, Bildung eines feinen Netzes vorwiegend präkollagener Fasern. Dieser Befund bedarf noch in verschiedener Hinsicht einer näheren Besprechung.

Zunächst ist es auffallend, dass dem klinisch festgestellten, gewaltigen Rückgang der amyloiden Ablagerungen eigentlich ziemlich geringgradige histologische Gewebsreaktionen gegenüberstehen. Wenn die Rückbildung des Leberamyloids ausschliesslich auf dem Wege der bindegewebigen Organisation geschähe, müssten wir doch, ähnlich wie bei einer Zirrhose, grobe Narben im Lebergewebe erwarten, zumal da der Beginn des Resorptionsprozesses ja sicher schon etwa 1½ Jahre zurückliegt. Statt dessen finden wir nur ein zartes Granulationsgewebe mit relativ feinen kollagenen Fasern. Das scheint doch darauf hinzuweisen, dass die zelligen Elemente an der Rückbildung des menschlichen Amyloids nicht allein, vielleicht nicht einmal vorwiegend beteiligt sind. Es ist sehr wohl möglich, dass bei günstiger Stoffwechsellage rein physikalisch-chemische Faktoren (z. B. eine Zunahme des Konzentrationsgefälles zwischen dem im Gewebe abgelagerten amyloiden Gel und dem im

Blute kreisenden präamyloiden Sol!) zu einem sehr erheblichen Schwunde des Amyloids führen können.

Die Beurteilung des vorliegenden Falles wird ganz wesentlich erschwert durch die Tatsache, dass die Patientin an einem Rezidiv der alten Osteomyelitis gestorben ist. Der zur Amyloidbildung führende Faktor hat sich also, nach einer zweijährigen Pause, wieder auszuwirken begonnen, allerdings nur während einer relativ kurzen Zeit, während ungefähr drei Wochen. Aus den Untersuchungen von *Letterer* wissen wir, dass das Amyloid in viel kürzerer Frist entstehen kann, als früher angenommen wurde, unter Umständen schon nach wenigen Tagen. Und nach den Anschauungen *Löschkes* würde der Umstand, dass in unserm Fall eine langjährige „Sensibilisierung" des Organismus mit eitererregenden Bakterien und zerfallendem Körpereiweiss stattgefunden hat, bei einem Rezidiv eine erneute Ausfällung von Amyloid in kürzester Frist begünstigen. Es ist möglich, dass ein Teil des vorgefundenen Amyloids frisch abgelagert ist, z. B. das intensiv färbbare Amyloid in den Schlingen sonst unveränderter Glomeruli. Beweisen lässt sich diese Annahme nicht. Wir wissen klinisch über die zeitlichen Verhältnisse bei der Amyloidablagerung noch viel zu wenig, um diese Frage mit Sicherheit beantworten zu können. Vielleicht gibt uns die biologische Kongorotprobe die Möglichkeit in die Hand, den Vorgang genauer zu erfassen. Durch systematische Beobachtung einschlägiger Fälle mit der quantitativen *Bennholdschen* Methode könnte es gelingen, zu exakteren Anschauungen über den Zeitpunkt der ersten Ablagerung und über das Tempo des Prozesses zu kommen.

Ein weiterer Punkt, der für die Beurteilung unseres Falles möglicherweise nicht bedeutungslos ist, ist der, dass diese Rückbildungsvorgänge an *kindlichen* Organen gefunden wurden. Die ärztliche Erfahrung lehrt immer wieder, wie ausserordentlich gross die Heilungs- und Regenerationstendenz des jugendlichen Organismus ist. Sollte dieser Faktor nicht auch hier mitgespielt haben? Eines lässt sich wohl sicher sagen: die Rückbildung des Amyloids ist auch unter günstigen Umständen ein langwieriger Prozess, der sich über Jahre hinziehen kann. Es wäre von grossem wissenschaftlichem Wert, wenn möglichst viele, genau beobachtete Fälle von geheilter Amyloidose bekannt würden.

Zusammenfassung.

1. In einem Fall von klinisch zeitweilig geheilter schwerer Amyloidose bei chronischer Osteomyelitis fanden sich in Leber und Milz zelluläre Vorgänge, die im Sinne einer Resorption des Amyloids gedeutet werden müssen.

2. Da die erwähnten histologischen Befunde aber in einem starken Missverhältnis stehen zu dem klinisch beobachteten hochgradigen Schwunde der amyloiden Substanz, ist anzunehmen, dass bei der Resorption des menschlichen Amyloids humorale, physikalisch-chemische Kräfte eine wichtigere Rolle spielen als die lokalen zellulären Vorgänge.

3. Ob eine schwere Amyloidose beim Menschen zur völligen Ausheilung gelangen kann, wissen wir noch nicht mit Sicherheit. Aus dem beschriebenen Falle geht hervor, dass sich die Resorption des Amyloids nur langsam vollzieht und dass in Leber und Nieren eine Heilung mit Defekt eintreten kann, während in der Milz eine restitutio ad integrum möglich ist.

Literaturverzeichnis.

1. *Bennhold*, Über die Ausscheidung intravenös einverleibten Kongorots usw. Dtsch. Arch. klin. Med. **142**. — 2. *Dantschakow*, Über die Entwicklung und Resorption experimentell erzeugter Amyloidsubstanz. Virchows Arch. **187**. — 3. *Davidsohn*, Arbeiten über Amyloid und Hyalin **1899—1907**. Lubarsch-Ostertags Erg. **191**. — 4. *Krückmann* (s. bei 12). — 5. *Kuczynski, E.*, Goldmanns Untersuchungen usw. Virchows Arch. **239**. — 6. *Kuczynski, E.*, Neue Beiträge zur Lehre vom Amyloid. Klin. Wschr. **1923**, 727. — 7. *Kuczynski, E.*, Weitere Beiträge zur Lehre vom Amyloid. Klin. Wschr. **1923**, 2193. — 8. *Leupold*, Amyloid und Hyalin. Lubarsch-Joests Erg. **1925**. — 9. *Litten*, Verh. Berl. med. Ges., Berl. Wschr. **1885**, Nr. 49. — 10. *Litten*, Über Amyloiddegeneration. Dtsch. med. Wschr. **1887**. — 11. *Ljubimows*, bei Davidsohn (Nr. 3). — 12. *Lubarsch*, Die albuminösen Degenerationen. Lubarsch-Ostertags Erg. **1**. — 13. *Lubarsch*, Zur Frage der experimentellen Erzeugung von Amyloid. Virchows Arch. **150**. — 14. *Morgenstern*, Zur Frage über Amyloidose und Resorption. Virchows Arch. **259**. — 15. *Rählmann*, Über hyaline und amyloide Degeneration der Konjunktiva des Auges. Virchows Arch. **87**. — 16. *Schmidt*, Referat über Amyloid. Verh. dtsch. path. Ges. **1904**. — 17. *Stephanowitschs*, bei Davidsohn (Nr. 3). — 18. *Strasser*, Zur klinischen Diagnose amyloider Veränderungen mit Kongorot (zugleich ein Beitrag zur Frage der Rückbildung). Wien. Arch. inn. Med. **14**, H. 1. — 19. *Waldenström*, Über das Entstehen und Verschwinden des Amyloids beim Menschen. Klin. Wschr. **1927**, 2235. — 20. *Wichmann*, Die Amyloiderkrankung. Zieglers Beitr. **13**.

Curriculum vitae

Als Sohn eines in Basel niedergelassenen Waadtländer Kaufmanns wurde ich, *Paul Métraux*, am 7. April 1903 in Basel geboren. Hier besuchte ich auch die Schulen, nach der Primarschule das humanistische Gymnasium, an dem ich 1921 das Maturitätsexamen absolvierte. Die ersten beiden medizinischen Semester verbrachte ich in Genf, die ganzen übrigen Studienjahre in Basel, mit Ausnahme des 11. Semesters, wo ich in München studierte. Nach dem 12. Semester, im Frühling 1927, bestand ich in Basel das medizinische Staatsexamen. Während des folgenden Jahres arbeitete ich am pathologischen Institut des Krankenhauses Hamburg Barmbeck.